Lane Medical Library

Ein Fall von
Angioma arteriale racemosum.

Inaugural-Dissertation

zur

Erlangung der Doctorwürde

in der

Medicin, Chirurgie und Geburtshilfe

welche

nebst beigefügten Thesen

mit Zustimmung der Hohen Medicinischen Fakultät

der Königl. Universität zu Greifswald

am

Montag, den 17. März 1890

nachmittags $1^1/_2$ Uhr

öffentlich verteidigen wird

Alois Henschel

aus Schlesien.

Opponenten:

Herr Cand. med. Joh. Plesch.
Herr Dr. med. Carl Scholz.
Herr Drd. med. Carl Gursky.

Greifswald.
Druck von Julius Abel.
1890.

Digitized by the Internet Archive
in 2026

https://archive.org/details/IA40153715_0033

Seinen teuren Eltern

in Liebe und Dankbarkeit

gewidmet

vom

Verfasser.

Das Rankenangiom, welches vielfach zu Verwechselungen und differentialdiagnostischen Irrtümern Anlass gegeben, sowie zu mannigfachen therapeutischen Eingriffen geführt hat, ist erst in der neueren Zeit den Gefässtumoren eingereiht worden, während man es früher den Aneurysmen zur Seite stellte. Nach Heine versteht man darunter eine bald mehr bald weniger circumscripte, mit dem Charakter einer Geschwulst auftretende Erweiterung eines bestimmten arteriellen Gebietes bis in seine kapillaren Verzweigungen hinein; sekundär können von der Erweiterung auch die rückführenden Venen ergriffen werden. Einer nicht unbedeutenden Nomenclatur hat sich diese Geschwulstform zu erfreuen gehabt, bis Virchow statt der verschiedentlich für dieselbe üblichen Benennungen wie Aneurysma cirsoides, anastomoticum, varicosum etc. den Namen „Angioma arteriale racemosum“ aufstellte, welcher von Heine adoptiert wurde, indem dieser eine Übersicht der bisher beobachteten Fälle zusammenstellte und dieselben betreffs ihrer Zugehörigkeit zum Rankenangiom genau prüfte. Dabei stellte sich heraus, dass von 60 angeblich beobachteten Fällen von ästigen arteriellen Angiomen nur 45 als solche anerkannt werden konnten, während

die übrigen sich teils als einfache Angiome, teils als arteriell venöse, teils circumscripte traumatische Aneurysmen zeigten. Wenn auch in der neueren Zeit noch mehrere Fälle in der Litteratur bekannt gegeben worden sind, so ist doch ihre Gesamtsumme, welche nach Angabe Kümmel's 63 beträgt, nicht sehr bedeutend, weshalb man mit Recht das Angioma arteriale racemosum zu den selteneren Geschwulstformen rechnen kann.

Durch die Güte des Herrn Professor Dr. Helferich, meines hochverehrten Lehrers, bin ich in der Lage, den bisher veröffentlichten Fällen einen neuen beizufügen, welcher sowohl bezüglich seiner Ätiologie und der bei ihm eingeschlagenen Therapie, als auch in betreff des pathologischen Befundes seine Sonderheiten zeigt.

Es handelt sich um den 17jährigen Dienstknecht Mittelstädt aus Liebnow Kr. Arnswalde. Sein Vater lebt und ist gesund; seine Mutter soll am Herzschlage gestorben sein. Von den 5 Geschwistern starben 2 an Diphtherie; er selbst will diese Krankheit überstanden haben, sonst aber stets gesund gewesen sein. Als congenital bezeichnet er die multiplen Teleangiectasien seines Gesichts, welche anfangs als kleine rötliche Flecken auftretend unbeachtet blieben, später jedoch durch starke Zunahme an Wachstum auffielen. Sein gegenwärtiges Leiden begann im verflossenen Frühjahre, und zwar führt es Pat. auf eine Erkältung zurück. Im März vorigen Jahres erkrankte

er an heftigen Zahnschmerzen auf der linken Wangenseite, welche vom unteren, cariösen zweiten Mahlzahne ausgingen und zu starker Schwellung der betreffenden Seite führten. Während noch dieses Leiden florierte, trat dazu Frösteln, Kopfschmerzen und Erbrechen, so dass Pat. einige Tage arbeitsunfähig war. Es schwoll die Nackengegend an, nach dieser die behaarte Kopfhaut und schliesslich soll auch die rechte Gesichtsseite von der Schwellung ergriffen worden sein. Diese letzten Erscheinungen nebst ihren Symptomen traten im Laufe von acht Tagen vollständig zurück, es blieb jedoch die Kieferentzündung linkerseits noch zwei Wochen bestehen, bis sich unter dem Kinn eine Fistel bildete, aus der sich massenhaft Eiter entleerte. Trotz der reichlichen Entleerung nahm doch die Schwellung nur unbedeutend an Grösse ab, zugleich will Pat. seit dieser Zeit ein Schwirren am Mundwinkel gefühlt haben. Die Fistel schloss sich spontan; da jedoch die Geschwulst nicht nur bestehen blieb, sondern auch an Grösse im Laufe der Zeit etwas zunahm, sowie das Schwirren den Pat. belästigte, zog er mehrere Ärzte zu Rate, die ihm die Aufnahme in die chirurgische Abteilung der hiesigen Universitätsklinik anempfahlen, welche am 4. Dezember erfolgte.

Stat. praes. Patient ist von mittelgrosser Natur, kräftigem Knochenbau, starker Muskulatur und gut entwickeltem paniculus adiposus. Seine Herzthätigkeit ist sehr kräftig, aber nicht beschleunigt. Auf-

fallend ist das starke Pulsieren der rechten Carotis, welches bereits aus einiger Entfernung als deutliche Undulation der ganzen Halsseite wahrnehmbar ist. Die Untersuchung der Lungen liefert nichts Abnormes. In der Hals- und Nackengegend sind einige, etwa bohnengrosse Lymphdrüsen zu fühlen. Auf beiden Gesichtsseiten bemerkt man mehrere Teleangiectasien, welche Zehnpfennig- bis Fünfmarkstückgrösse erreichen. — Besonders in die Augen fallend ist ein die ganze linke untere Gesichtshälfte einnehmender, prominenter, flach gänseeigrosser Tumor, welcher über den Unterkieferrand greifend, sich bis in die regio submaxillaris erstreckt und aus der Ferne einen Leontiasis-ähnlichen Eindruck macht. Nach oben reicht er bis an den arcus zygomaticus, der Breite nach erstreckt er sich vom angulus oris sinister bis zum Kieferwinkel. Er zieht den Mundwinkel nach unten, so dass ohne energische Willenseinwirkung seitens des Pat. der Mund linkerseits offen bleibt. Die Konsistenz des Tumors ist weich elastisch, die Haut über ihm nur wenig gespannt, etwas verdickt und warzig, ausserdem an den von Teleangiectasien freien Stellen gerötet. Letztere finden sich, zunächst am oberen

Rande der Geschwulst eine etwa dreimarkstückgrosse, ferner am unteren Teile derselben eine zweite von etwa Fünfmarkstückgrösse, eine dritte von ungefähr gleich grosser Ausdehnung greift von der Mundwinkelgegend auf die Lippen über. In dem Tumor selbst nimmt man ein geringes rhythmisches Heben und Senken wahr, welches isochron mit dem Radialpulse auftritt. Die Palpation ergiebt ausser der über die ganze Schwellung ausgebreiteten Pulsation ein am Mundwinkel am deutlichsten wahrnehmbares Schwirren, welches dem Katzenschnurren gleicht. Mittelst des aufgesetzten Stetoskopes kann man ein sausendes, continuierliches Geräusch konstatieren, das in der Diastole etwas an Intensität abnimmt. Beim genaueren Palpieren fühlt man der Stelle des stärksten Schwirrens entsprechend ein Convolut geschlängelter Gefässe, wodurch diese Partie eine höckerige Beschaffenheit gewinnt. Die Untersuchung vom cavum oris aus lässt dies noch deutlicher hervortreten. Bei Palpation des Gefässconvoluts von innen und aussen hat man das Gefühl als glitten Würmer zwischen den Fingern hindurch. An der genannten Stelle erscheint die Haut mit dem Tumor verwachsen, ausserdem fühlt sie sich nicht nur hier, sondern auf der ganzen Schwellung wärmer an als rechts. Aus diesem Grunde werden an mehreren Tagen von mir mit dem Flächenthermometer von Greiner (in Stützenbach) Temperaturmessungen vorgenommen. Das durch schmale Gazebinden befestigte Thermometer blieb auf jeder

Seite 15 Minuten liegen, hierbei wurde der Pat. aufgefordert, den Kopf stark nach der entgegengesetzten Seite zu neigen, so dass das Thermometer senkrecht zur betreffenden Gesichtsseite stand. Die an drei auf einander folgenden Tagen gemachten Messungen lieferten folgende Resultate:

Am 13./12. rechts 34,8°, links 36,6°;
„ 14./12. „ 34,9°, „ 36,2°;
„ 15./12. „ 35,1°, „ 36,4°.

Wir finden somit linkerseits eine um 1,2° bis 1,8° erhöhte Temperatur. Die Achseltemperatur ist normal.

Durch längere Compresssion des Tumors lässt sich eine Verkleinerung erzielen; beim Nachlassen des Druckes stellt sich jedoch sofort die frühere Grösse wieder her. Comprimiert man die linke Carotis, so schwindet das Schwirren, gleichzeitig nimmt die Pulsation etwas ab. Die Umgebung des Tumors zeigt sich verdickt, besonders um die Fistelnarbe unter dem Kinn. Dieser letzteren Stelle entsprechend fühlt man am os maxillare eine Auftreibung, daneben eine Delle. — Der Tumor ist nicht schmerzhaft; die Beschwerden, welche er dem Pat. bereitet, bestehen, abgesehen von dem lästigen Brausen in ihm, in häufigeren Kopf- und Augenschmerzen sowie öfters auftretendem Ohrensausen. (Siehe Abbildung.)

Die Diagnose wird auf Angioma arteriale racemosum gestellt.

Am 17. 12. 89 wird zur Operation geschritten, welche folgenden Verlauf nahm:

Zunächst wird die carotis externa behufs Ligatur freigelegt. Es wird darum ein Längsschnitt von der Höhe des Ringknorpels am vorderen Rande des musc. sterno-cleido-mastoideus in senkrecht aufsteigender Richtung bis zum Kieferwinkel geführt. Nach Durchschneidung des Platysma myoides wird die Arterie an der typischen Ligaturstelle, unterhalb der Kreuzungsstelle mit dem nervus hypoglossus, mit einer Aneurysmanadel gefasst und probeweise comprimiert. Hierbei hört das Schwirren im Angiom auf, weshalb man die Ligatur der Arterie vornimmt. Da jedoch nach kurzer Zeit Pulsation mit derselben Intensität und auch das Schwirren ein wenig wieder auftraten, wird die Ligatur der carotis communis ausgeführt, behufs deren der Schnitt nach unten etwas verlängert wird. Nach diesem Eingriffe treten die pulsatorischen Erscheinungen im Tumor zurück, nur geringe Schwankungen sind noch nachweisbar. — Man geht zur Operation des Angioms über. Zuvor werden Ober- und Unterlippe durch grosse Compressionszangen zusammengeklemmt. Hierauf werden zwei schräg verlaufende, einen schmalen elliptischen Hautlappen umkreisende Schnitte geführt, welche vom Mundwinkel bis über das äussere Drittel des Unterkiefers hinaus reichen. Sofort nach Durchtrennung der Haut erfordert die starke Blutung mehrere Ligaturen. Alsdann wird die Haut nach oben und unten von dem Tumor

abpräpariert. Jedes stärker blutende Gefäss wird gefasst und ligiert, wodurch die Operation bedeutend in die Länge gezogen wird. Im Operationsterrain zeigt sich die stark dilatierte, fingerstarke vena facialis anterior, sowie die art. maxillaris externa, welche unterbunden werden. Nun wird die Exstirpation des Rankenangioms vorgenommen, wobei wegen der beträchtlichen Blutung wohl mehr als zwanzig Schieber angelegt werden müssen. Nach der Ligatur der Gefässe wird die durchtrennte Partie des Angioms von der Mundschleimhaut abpräpariert, wobei ein kleiner Schleimhauteinschnitt nicht zu vermeiden ist. Infolge des bisherigen starken Blutverlustes, und um einen allzugrossen Defect zu vermeiden, wird nur eine partielle Excision aus dem Angiom, dem grössten Teile entsprechend vorgenommen. Es wird die Wunde mit Jodoformäther leise berieselt. Darnach werden noch mehrere Ligaturen angelegt. Die Schleimhautwunde wird durch Lembert'sche Nähte sorgfältig geschlossen, die äussere Wunde am Mundwinkel und Kieferrande durch einzelne Nähte vereinigt; der mittlere Teil wird mit Jodoformgaze locker tamponiert und offen gelassen. Alsdann wird ein Sublimatgazeverband angelegt.

Der erste Verband-Wechsel wird am 19. 12. vorgenommen:

Die Wunde sieht gut aus; der sekundären Naht des mittleren Teiles steht nichts entgegen. Am Mundwinkel sowie am Kieferrande wird je ein kleines Drain

eingelegt. An der Schleimhaut des Mundes ist keine Störung der prima intentio nachzuweisen. Die Ernährung des Patienten erfolgte durch die Schnabeltasse. Eine Temperatursteigerung trat nicht ein.

V.-W. vom 23. 12. Die Wunde zeigt gutes Verhalten, es hat jedoch stärkere Durchtränkung des Verbandes von derselben aus stattgefunden. Zugleich sind Symptome von Cirkulationsstörungen sichtbar, indem die ganze linke Gesichtshälfte besonders die Lippen stark geschwollen sind. Am Morgen desselben Tages war auch geringe Temperatursteigerung bis $37{,}9^0$ zu konstatieren. Im Übrigen ist das Befinden des Pat. ein gutes.

Es erfolgt nun täglicher V.-W. Die Schwellung ging zurück und es schien die Wundheilung einen günstigen Verlauf zu nehmen.

Am 31. 12. jedoch wurde Patient von der hier stark grassierenden Influenza befallen und erkrankte an Pneumonie. Mit dem Beginne dieser Erkrankung stellten sich auch Schmerzen in der Wunde ein; es trat Eiterung nebst Abscessbildung in der Wangenwunde auf, so dass Incisionen und Drainage nötig wurden. Auch nach Ablauf der Pneumonie trat noch längere Zeit bedeutende Durchnässung des Verbandes ein. Erst am Ende Februar war die Wunde soweit heil, dass die übriggebliebenen Reste des Angioms behandelt werden konnten. Die Betrachtung der linken

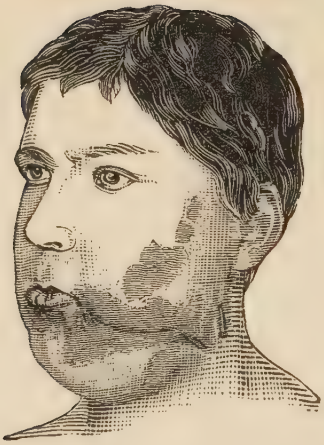

Gesichtsseite ergiebt zu dieser Zeit bedeutende Abnahme der Prominenz; nur einige flach prominierende angiomatöse Partien sind ober- und unterhalb der vernarbten Wunde zu konstatieren. Sie werden mit punktförmigen Ustionen vermittels des Thermokauters behandelt. Diese werden am 25. 2. zum ersten Male gemacht und zwar rings um die Narbe, bis auf die Lippen und Submaxillargegend übergreifend. Am 28. 2. werden sie wiederholt. Die Reaktion des Gewebes besteht in Schwellung; das Befinden des Patienten ist ein gutes. (S. Abbildung).

Pathol. anatom. Befund: Bei der Betrachtung des exstirpierten Stückes, welches circa 9 cm lang, 6 cm breit ist und 1,5 cm in der Dicke misst, nimmt man drei Schichten wahr. Zunächst einen kleinen Hautlappen, welcher mitten am breitesten, nach beiden Enden hin zugespitzt ist, in der Länge 7 cm, in der grössten Breite 1,5 cm misst. Die Farbe desselben ist weiss; er zeigt nichts Pathologisches. Darunter liegt eine der ganzen Länge und Breite des exstirpierten Stückes entsprechende Fettschicht von mehr als 1 cm betragender Dicke; auch an ihr kann man nichts Auffälliges konstatieren. Schliesslich bemerkt

man an einem Rande des Stückes gelegen ein Stück Muskel. Dreht man das Stück um, so fällt es nicht schwer, auf dem Fettgewebe zwei stark geschlängelte und cylindrisch erweiterte Gefässstämme herauszufinden, welche dem Aussehen nach Arterien gleichen. Ihr Durchmesser beträgt 5 resp. 7 mm. Nach Durchschneidung derselben in der Längsrichtung sieht man ihre Wand auf Kosten des Lumens stark verdickt; letzteres misst nur 3 beziehungsweise 5 mm. An den centralwärts gelegenen Nebenästen sind jedoch auch einzelne stark verdünnnte Stellen auffallend. An den Seitenwänden der Hauptstämme, vorzüglich an deren Convexität, findet man sackförmige Ausbuchtungen von der Grösse eines Kirschkernes, welche in der Tiefe eine Öffnung zeigen, die in einen Nebenast führt. Schneidet man diesen letzteren auf, so bemerkt man kleinere, kaum erbsengrosse Erweiterungen, welche dasselbe Verhalten zeigen. Beide Gefässe lassen sich bis zu einem reichlichen Gefässconvolut verfolgen, welches genau der Stelle entspricht, wo man vor der Exstirpation das deutlichste Schwirren wahrnahm. Dieser Complex besteht aus stark geschlängelten Gefässen, welche durch eine derbe Bindegewebslage zu einem Ganzen vereinigt werden. An seiner Bildung scheint ausser den beiden erwähnten Arterien ein drittes Gefäss sich noch zu beteiligen, welches von der Peripherie des Stückes herkommend erstere noch an Grösse des Lumens übertrifft und dem Aussehen nach einer Vene gleicht. Seine Wandung scheint an

dem peripherischen Teile ebenfalls verdickt, centralwärts zeigt sie Verdünnungen; es weist jedoch keine Ausbuchtungen auf.

Zur mikroskopischen Untersuchung wird eine Reihe auf einander folgender Schnitte gemacht, welche gleichzeitig den Hauptstamm einer der grösseren Arterien sowie den Übergang der Arterienwand in eines der erbsengrossen, sackförmigen Aneurysmen enthalten. Dabei zeigt sich, dass jene Aussackungen noch mehr Buchten und Nischen besitzen, als es bei mikroskopischer Betrachtung erschien, so dass auf den Schnitten die Aneurysmawand in zahlreiche Falten gelegt erscheint. Die Dicke der Wand ist nun in verschiedenen Abschnitten verschieden. An einzelnen Stellen bildet die Intima einen dicken, in das Lumen vorspringenden Wulst, während die Media relativ dünn ist; an anderen Stellen dagegen ist die Media von ausserordentlicher Entwicklung; ihre Muskularis zeigt die stäbchenförmigen Kerne in so zahlreichen Gliedern angeordnet, dass deren Anzahl bei weitem die Norm überschreitet. Unmittelbar ausserhalb der Gefässwand befindet sich ein Bindegewebe, in welchem zahlreiche geschlängelte, vielfach zu Knäueln vereinigte, bluthaltige Gefässchen sich befinden, die ihrer Wandstruktur nach zum grössten Teile arterieller Natur sind, da sie oft bei ausserordentlich kleinem Lumen eine unverhältnismässig dicke Wand zeigen, an welcher sich die aus einschichtigen Zellen bestehende Intima und die kernige Muskularis sehr deutlich von

einander unterscheiden lassen. Auch Gefässe von venendicker Wandung kommen hierbei vor, aber es fehlen die bei einfachen Teleangiectasien so häufig vorkommenden, drüsenähnlichen Gefässschläuche mit grossen Endothelien gänzlich. Stellenweise hat es den Anschein, als ob es geradezu vasa vasorum des erkrankten Hauptstammes seien, welche in Angiombildung übergehen. An diesen Stellen treffen sich häufiger aufgerichtete Falten in dem Aneurysmasacke, so dass eine Bildung entsteht, als wenn sich gegen das Lumen eine papilläre Wucherung erhöbe, in deren Mitte ein Convolut neugebildeter kleiner Gefässschläuche zu finden ist. Vielfach sind die einzelnen, einer Gruppe angehörenden kleinen Gefässe von einer dichten Zellenwucherung ihrer Adventitia umgeben. In weiterem Umfange finden sich auch Blutungen anscheinend frischen Datums. An grösseren Schnitten sieht man schon mit blossem Auge inmitten des bindegewebigen Tumors Lumina, von denen namentlich eines zu einer unregelmässigen Scheibe gezogen ist, etwa dem Durchschuitt einer Nebenniere gleichend. Die Wand zeichnet sich durch eine ganz besondere Dünnheit aus, so dass man dieses Gefäss wohl als Vene ansehen kann. Wenn man diese Deutung annimmt, so würde daraus folgen, dass in der vorliegenden Geschwulst alle bei einem Angiom überhaupt möglichen Strukturen vertreten sind, und zwar am meisten das Auftreten kleinerer und grösserer Arterien, demnächst die allerkleinsten, Kapillaren nahestehenden

Gefässe und endlich vereinzelt grössere ausgebuchtete, dünnwandige Kanäle, welche den Formen des angioma cavernosum nahekommen.

An den verschiedenen Stellen des exstirpierten Fettgewebes finden sich in dem zwischen den Läppchen vorhandenen Bindegewebe einzelne dickwandige Arterien und stark mit Blut gefüllte, mehr kapillare kleinere Gefässe, ohne dass eine Angiombildung im engeren Sinne zu konstatieren wäre.

Bevor ich auf die Epikrise des geschilderten Falles genauer eingehe, sei es mir gestattet, einige kurze Bemerkungen über das Rankenangiom hinsichtlich seiner Ätiologie, Verlauf und Therapie, sowie pathologisch-anatomischen Veränderungen vorauszuschicken.

Aus der Abhandlung Heineke's über das arterielle verästelte Angiom, wobei besonders die von Heine zusammengestellten Fälle berücksichtigt werden, geht hervor, dass die bei weitem meisten Fälle von Rankenangiom ihren Ursprung von einer angeborenen kranken Stelle, einem plexiformen oder cavernösen Angiom, herleiten. Die nähere Veranlassung, dass sich diese Grundstätten mit der Zeit zu Rankenangiomen umwandeln, geben erhöhte Blutwallungen nach denselben hin, sei es, dass solche durch ein Trauma, sei es durch einen Entzündungsprocess hervorgerufen werden. Auch die Zeit der sexuellen Entwickelung bildet ein Gelegenheitsmoment für die Entstehung eines Angioma arteriale racemosum, da

sich gerade in ihr erhöhte Fluxionen einstellen. Einen treffenden Beweis dafür, dass Fluxionen zu einer solchen Umwandelung führen, giebt ein von Maas beobachteter Fall. Hier entwickelte sich nach Einwirkung eines Traumas, wobei es zur Vereiterung der Wunde kam, aus einer Teleangiectasie allmählich ein Rankenangiom, indem nach Abheilung der Wunde ein kleiner Tumor zurückblieb, welcher rasch an Grösse zunahm, pulsierte, kurz den Charakter des arteriellen Angioms zeigte.

Auch nach alleiniger Einwirkung eines Traumas, ohne dass eine Teleangiectasie vorhanden ist, hat man in zahlreichen Fällen an der Stelle der Narbe ein Rankenangiom sich entwickeln sehen, indem es zugleich bei der Vernarbung zu Arteriectasie und Neubildung von Gefässelementen kommt. In einigen Fällen nahm das Rankenangiom gleichsam einen spontanen Ursprung.

Heine teilt mit Berücksichtigung der Ätiologie sämtliche von ihm zusammengestellten Fälle in folgende Gruppen:

1) Echte, angeborene oder im Kindesalter entstandene Angiome, hervorgegangen aus Teleangiectasien, wovon er 30 Fälle mitteilt.

2) Rankenangiome, mit unbekannter allmählicher Entstehung, welche er von subkutanen Teleangiectasien herleitet.

3) Angiome, deren Veranlassung eine Verletzung war.

Berücksichtigen wir kurz den Sitz des Rankenangioms, so finden wir, dass es seine Prädilektionsstelle am Kopfe hat, ja hier fast ausschliesslich vorkommt. Dabei sind jene Stellen, wo die Haut den knöchernen Partien fester anliegt, verhältnismässig mehr bevorzugt als die weicheren Teile des Gesichts. Den Grund für das fast einzige Auftreten des Rankenangioms in dieser Körpergegend, liegt in dem häufigeren Vorkommen von Teleangiectasien an diesen Stellen. Daneben wirkt nach Ansicht Heine's noch die anatomische Anordnung der Kopfarterien begünstigend, indem sich die direkt aus dem Herzen das Blut zuführenden Karotisstämme bereits nach kurzem Verlauf in zahlreiche Ramifikationen auflösen.

Die Indikationen zu einem therapeutischen Eingriffe am Rankenangiom sind durch seinen Verlauf begründet. Es könnte die Frage aufgeworfen werden, ob überhaupt die geringen subjektiven Beschwerden, welche dasselbe bereitet, ein Eingreifen indizieren. Abgesehen davon, dass von jugendlichen Patienten aus kosmetischen Rücksichten sowie übertriebener Ängstlichkeit nach Beseitigung verlangt wird, bringt das Rankenangiom dem Träger auch bestimmte und zwar nicht unwesentliche Gefahren. Selten nämlich hat man dasselbe stationär bleibend gefunden; in vielen Fällen wächst es weiter und führt durch starkes Wachstum zur Atrophie der bedeckenden Haut. Im ferneren Verlaufe stellen sich Ulcerationen derselben ein, wodurch kopiöse Blutungen veranlasst werden

können, die durch ihr Recidivieren zur Entkräftigung des Patienten führen; sogar letalen Ausgang hat man beobachtet. — Von den durch Heine zusammengestellten Fällen traten bei mehr als 20% reichliche Blutungen auf, abgerechnet die Nachblutungen, welche man nach operativen Eingriffen beobachtete.

Solche Gefahren werden sicherlich einen therapeutischen Eingriff veranlassen, welcher die Beseitigung des Rankenangioms erstrebt. Heine teilt die Heilmethoden des ästigen Angioms in drei Gruppen:

1. umfasst die Methoden, welche durch Beschränkung der Blutzufuhr Heilung zu erzielen suchen. — Compression und Ligatur. —

2. Gruppe strebt nach Verödung der Gefässe durch Gerinnung erzeugende Mittel. — Umstechung, Elektropunktur, Injektionen. —

3, Gruppe erstrebt die direkte Entfernung des Rankenangiomes. — Exstirpation u. Galvanokaustik. —

Unterwerfen wir diese Methoden einer kurzen Betrachtung, so dürfte wohl die erste Gruppe sich als unzureichend aufweisen und darum von den meisten Chirurgen verlassen worden sein. Erfahrungsgemäss nämlich hat die direkte Kompression des Rankenangioms sich nie als energisch genug wirksam gezeigt, andererseits wurde sie für den Patienten auf die Dauer unerträglich. Die Ligatur ist ein ebenso ungenügender Eingriff; mögen die direkt zuführenden kleinen Gefässe oder die Hauptstämme ligiert werden. So hat man nach Carotisunterbindung sowohl der ext.

als der communis einer- oder beiderseits ein momentanes Kleinerwerden der Geschwulst bemerken können; bald aber stellte sich dieselbe Grösse derselben wieder her. Darum wird man von diesem unnützen Eingriffe abstehen, umsomehr als er selbst, wie die Statistik erweist, nicht ungefährlich ist, obwohl infolge des aseptischen Verfahrens bei der Operation die früher bei Carotisligatur häufigen Nachblutungen jetzt weniger zu fürchten sind.

Die zweite Gruppe der Heilmethoden — Umstechung, Elektropunktur und Injektionen — greifen direkt das Rankenangiom an. Die Umstechung hat in einigen Fällen zur Vereiterung, ja sogar Gangrän geführt, weshalb sie mit Recht verworfen wird. — Von gutem Erfolge und zugleich als ungefährliche Manipulation hat sich die Behandlung mit Elektropunktur gezeigt. Man wendet dazu mässig starke, aus mehreren kleinen Elementen zusammengesetzte Batterien an, welche mit Nadeln in Kontakt gebracht in den Tumor eingestossen werden, ohne sich zu berühren.

Duncan berichtet von sieben durch dieses Verfahren geheilten Fällen. Es ist dasselbe recht mühsam, da es in Zwischenräumen lange Zeit fortgesetzt werden muss, um solch' günstige Erfolge zu bekommen. — Es wirkt diese Methode ebenso wie die Injectionen durch Erzeugung von Gerinnung. Bei letzteren hat man, um Obturation zu erreichen, Liquor Ferri sesquichlorati oder in neuerer Zeit Alkohol injiciert. Von den 8 in

der Abhandlung Heineke's angeführten, mit ersterer Injektionsflüssigkeit behandelten Fällen endete einer letal durch Pyaemie, während sechs Heilungen zu verzeichnen waren. Dieses Verfahren wird daher wegen seiner Gefahren nicht mehr angewendet. — Recht erfolgreich sowie ungefährlich scheint die Injektion von Alkohol zu sein. Dieser wurde zunächst von Schwalbe nicht nur bei Gefässerkrankungen, sondern überhaupt zur künstlichen Erzeugung von Bindegewebssklerose benützt. Diese Methode ist nun in neuerer Zeit auf der Klinik von Thiersch in Leipzig von Plessing, welcher sich durch die günstigen Erfolge Schwalbe's bei Anwendung gegen Varicen etc. dazu veranlasst sah, auch gegen das Rankenangiom in Anwendung gezogen worden. Ganz besonders dürfte dieses Verfahren ebenso wie die Elektropunktur dann zu üben sein, wenn man von der radicalen Operation des Tumors, sei es wegen seiner zu bedeutenden Grösse, sei es wegen des schlechten subjectiven Befindens des Patienten abstehen muss. So handelte sich es auch bei dem von Plessing beschriebenen Falle von Angioma arteriale um einen Tumor, welcher 10 cm hoch, 12 cm breit war. Die Exstirpation des Angioms erschien wegen der voraussichtlich tötlichen Blutung zu gefährlich. Darum werden nach einigen erfolglosen Versuchen mit Elektropunktur Alkoholinjektionen vorgenommen, und zwar wird mit 30 prozentigem begonnen und rasch bis 75 pCt. gestiegen. Nach zweimonatlichen, in

regelmässigen Intervallen von zwei Tagen fortgesetzten Einspritzungen, nachdem gegen 134 cbcm Alkohol verbraucht waren, zeigte sich die Geschwulst vollständig zusammengeschrumpft; es trat Heilung ein. — Dieser gute Erfolg dürfte wohl sicherlich zur Nachahmung in gleichen Fällen Anlass geben.

Es bleiben endlich die Exstirpation. das allein die sicherste Garantie bietende Verfahren, sowie die Entfernung durch Galvanokaustik zu berücksichtigen übrig. In jedem Falle, wo nicht dringende Contraindikationen bestehen, wird man das Rankenangiom zu exstirpieren suchen. Immer müssen vor der Excision bestimmte Cautelen getroffen werden, um die stets hochgradige Blutung auf das möglichste Minimum zu reduzieren. Stets muss darum der eigentlichen Operation die einseitige Ligatur der carotis externa, mitunter communis vorausgeschickt werden. Trotzdem finden bei der Exstirpation immer noch bedeutende Blutungen statt, weshalb Heineke mit Recht anführt, dass die Beherrschung derselben einer sicheren Hand erfordere, da es hierbei besonders auf ein schnelles und geschicktes Fassen der am Wundrande durchschnittenen ectatischen Gefässe ankomme. Heine war der erste, welcher zur Excision mit voraufgeschickter Ligatur der carot. ext. schritt. Seit dieser Zeit sind 12 Fälle als auf diese Weise behandelt angeführt worden, bei denen insgesamt Heilung zu verzeichnen war, wenn auch einige wegen zurückgebliebener Reste einer Nachbehandlung unterworfen

werden mussten. Daher wird bei der Behandlung des Rankenangioms dieses Verfahren allein anzuwenden sein, zumal durch die Untersuchungen Virchow's und Heine's dasselbe nicht nur aus ectatischen Gefässen sich zusammensetzt, sondern auch neugebildete pathologische Elemente zeigt. Bei bedeutenderen Tumoren wird sich die partielle Entfernung derselben mit Nachbehandlung der zurückgebliebenen Reste empfehlen. — Die Entfernung durch Galvanokaustik ist nur bei kleineren Rankenangiomen anwendbar.

Die pathologisch-anatomische Untersuchung hat zu recht verschiedenen Resultaten geführt. Man fand immer nicht nur Dilatation der Gefässe, sondern auch hypertrophische Zustände, bei einigen degenerative; diese letzteren sollen sich nach Virchow immer erst der durch einen Reiz entstandenen Hypertrophie der Gefässe anschliessen. In einzelnen von Heineke angeführten Fällen zeigte sich die Intima verdickt, mitunter auch die Media; bei anderen liess sich neben der verdickten Intima eine Verdünnung sowie fettige Degeneration der circulär angeordneten Spindelzellen der Muskelschicht konstatieren. Die Adventitia hatte ein schwankendes Verhalten; in einigen Fällen war sie verdünnt, in anderen verdickt. Ausserdem sind an den Gefässen mitunter, zumal an ihren Umbiegungsstellen, unregelmässige Ausbuchtungen beobachtet worden. Diese dürften dadurch entstanden sein, dass an jenen Stellen die stärkste Blutstauung stattfand.

Unterziehen wir nach diesen Ausführungen den

oben geschilderten Fall einigen epikritischen Bemerkungen, so lässt sich auch bei unserem Patienten eine in zahlreichen, congenitalen Teleangiectasien begründete Prädisposition zum Rankenangiom konstatieren. Diese angeborenen schwachen Stellen bildeten die Ursprungsstätte zu seinem Leiden, während die nähere Veranlassung dazu eine Parulis auf derselben Seite gab, welche in ihrem Verlaufe durch ein Erysipel kompliziert wurde. Durch diese Entzündungsprozesse sind erhöhte Fluxionen hervorgerufen worden, welche ihrerseits nicht nur zur mechanischen Dilatation, sondern auch zur Neubildung von Gefässelementen geführt haben. Es gleicht dieser Fall bezüglich seiner Entwickelungsweise dem von Maas beschriebenen; demgegenüber aber zeichnet er sich, so zu sagen, durch sein akutes Auftreten aus, indem das Rankenangiom bald eine bedeutende Grösse zeigte. Es muss sich somit rasch während des Bestehens der Parulis ausgebildet haben. — Der Sitz desselben ist ebenfalls als seltener zu bezeichnen, da bisher in der Wangengegend wenige derartige Tumoren beobachtet worden sind.

Das starke Pulsieren der rechten Karotis lässt sich aus dem pathologischen Befunde leicht erklären. Durch die zahlreichen, kleinen sackförmigen Aneurysmen, welche sich am ganzen Ramificationsgebiet fanden, ist infolge von Wirbelbewegungen die Blutpassage behindert und verzögert worden. Um einen genügenden Ersatz sämtlichen davon betroffenen Organen für

den Ausfall an Blut linkerseits zu schaffen, trat die rechte Carotis vicariierend ein. Die subjektiven Beschwerden des Patienten, welche durch das Rankenangiom veranlasst wurden, dürften ebenfalls in diesen Cirkulationsstörungen begründet sein. Durch dieselben wurde auch in diesem Falle die Operation nicht indiziert, sondern die Indikation lag in der mit Rücksicht auf das kurze Bestehen recht bedeutenden Grösse des Rankenangioms, zumal das jugendliche Alter und das gesunde Aussehen des Patienten eine günstige Prognose boten. Die Operation selbst war durch die kopiöse Blutung recht erschwert, obwohl soweit als möglich Cautelen in dieser Beziehung getroffen worden waren. Es wurde darum und zugleich wegen des voraussichtlich zu grossen Defektes von der totalen Excision von vorherein Abstand genommen und nur das Gros des Tumors beseitigt. Trotz der im Wundverlauf eingetretenen Komplikation, welche von der Schleimhautwunde infolge der während der Pneumonie nicht so sorgfältigen Reinigung des Mundes ihren Anfang genommen haben dürfte, ist der Erfolg der Operation doch ein recht guter zu nennen, so dass unter nur noch kurze Zeit fortgesetzter Behandlung kompleete Sanation zu erwarten ist. Es dürfte sich darum das hierbei eingeschlagene Operationsverfahren für Behandlung bereits mehr vorgeschrittener Rankenangiome empfehlen.

Zum Schlusse der Arbeit entledige ich mich der angenehmen Pflicht, meinen verehrten Lehrern, Herrn Professor Dr. Helferich für die Überweisung des Themas und gütige Beihilfe bei Bearbeitung desselben, sowie Herrn Professor Dr. Grawitz für seine freundliche Unterstützung meinen besten Dank auszusprechen.

Litteratur.

Schmidt's Jahrbücher Bd. 147 S. 69. Über Angioma arteriale racemosum am Kopfe und dessen Behandlung von Prof. C. Heine.

Archiv für klinische Chirurgie Bd. 28, S. 194. Dr. Kümmel: „Zur Behandlung des Angioma arteriale racemosum".

Bd. 33, S. 251. Dr. E. Plessing: „Heilung eines Aneurysma racemosum arteriale durch subkutane Alkoholinjektionen."

Heineke: „Krankheiten des Kopfes". S. 128. „Das arterielle Angiom".

Centralblatt für Chrirurgie, Jahrg. 1886. S. 367. John Duncan „Observation the surgical diseases of the vascular system".

Lebenslauf.

Alois Paul Henschel. Sohn des Lehrers Franz Henschel und dessen Ehefrau Amalie, geb. Loewe, kath. Konfession, wurde am 21. Juni 1865 zu Endersdorf in Schlesien geboren. Den ersten Unterricht genoss er bei seinem Vater in der Elementarschule seines Geburtsortes und bezog in seinem 12. Lebensjahre das Gymnasium zu Neisse, welches er Ostern 1886 absolvierte. Hierauf bezog er die Universität Breslau, um sich dem Studium der Medizin zu widmen. Ostern 1887 begab er sich nach Greifswald, wo er am 28. Februar 1888 seine ärztliche Vorprüfung bestand. Er kehrte hierauf nach Breslau zurück, wo er zwei Semester lang seine Studien fortsetzte. Ostern 1889 bezog er wiederum die Universität Greifswald; daselbst bestand er am 27. Februar 1890 das Examen rigorosum.

Während seiner Studienzeit besuchte er die Vorlesungen, Kliniken und Kurse folgender Herren Professoren und Docenten:

In Breslau:

Biermer, Cohn, Filehne, Fischer, Foerster, Fraenkel, Fritsch, Hasse, Kolaczek, Loewig, Ponfick, Roux, Schneider.

In Greifswald:

Arndt, Budge †, Gerstaecker, Grawitz, Helferich, Holtz, Krabler, Landois, Limpricht, Loeffler, Mosler, Pernice, v. Preuschen, Schirmer, Schulz, Sommer, Strübing.

Allen diesen seinen hochverehrten Lehrern spricht Verfasser an dieser Stelle seinen aufrichtigsten Dank aus.

Thesen.

I.

Für complete Therapie des Angioma arteriale racemosum bietet die Exstirpation unter den dabei üblichen Kautelen allein sichere Garantie.

II.

Bei graviditas extrauterina ist die Laparotomie frühzeitig vorzunehmen.

III.

Bei operativen Eingriffen an leukämischen Personen ist wegen der hämorrhagischen Diathese grosse Vorsicht nötig.